

**PROVA DE RESIDÊNCIA MÉDICA IDOR SE 2024  
HOSPITAL SÃO LUCAS  
PRÉ REQUISITO CLÍNICA MÉDICA  
(Cardiologia e Gastroenterologia)**

Paciente do sexo feminino, 73 anos de idade, obesa e cardiopata foi submetida a artroplastia total de quadril, devido à doença articular degenerativa. No quinto dia de pós operatório começou a apresentar dor torácica pleurítica, dispnéia súbita e estertores inspiratórios à ausculta. O diagnóstico mais provável é:

**Embolia pulmonar**

Pneumotórax espontâneo

Infarto agudo do miocárdio

Insuficiência cardíaca congestiva

Paciente do sexo feminino, com 30 anos de idade, apresentando febre, calafrios, anorexia e dor em quadrante superior direito há 7 dias. Os exames laboratoriais evidenciaram leucocitose discreta sem eosinofilia e bilirrubina total 1,4 mg/dL. A ultrassonografia de abdome mostrou uma lesão arredondada hipoecóica próxima à cápsula do fígado. Realizada punção diagnóstica guiada pela tomografia computadorizada que evidenciou saída de líquido amarronzado, do tipo pasta de anchova, inodoro.

O diagnóstico, o mais provável é:

**Abscesso amebiano**

Abscesso piogênico

Hemangioma hepático

Linfoma

**Na comunicação com o paciente internado e seus familiares, sobre cuidados de fim de vida é importante que a abordagem seja feita:**

**por equipe multidisciplinar, elaborando planos que possam ser revistos e reavaliados periodicamente**

pela enfermagem, através da Escala de Edmonton, pois esse profissional é responsável pelo plano de cuidados apresentado a este paciente

pelo psicólogo, pois este profissional está mais habilitado a comunicar notícias difíceis e demonstrar empatia com paciente

pelo médico, pois este profissional está mais habilitado para esclarecer as dúvidas e falar sobre prognóstico

Homem, 30 anos, vítima de agressão física por arma branca em hemitórax esquerdo, no 4o espaço intercostal (EIC) com a linha hemiclavicular. Apresentava-se torporoso, diaforético, cianótico com FC 135bpm, PA 80x40mmHg. Ausculta cardíaca com bulhas hipofonéticas e turgência jugular patológica.

A principal hipótese diagnóstica é:

Tamponamento cardíaco

Hemotórax

Infarto agudo do miocárdio

Aneurisma de aorta torácico

Mulher, 78 anos, hipertensa, dislipidêmica, asmática, procura a emergência com quadro de palpitação. Ao exame: PA: 120 x 70 mmHg, FC: 135 bpm, SatO2: 97%. Ritmo cardíaco irregular, sem sopros. Murmúrio vesicular universalmente audível sem ruídos adventícios. Realizado eletrocardiograma que evidenciou ritmo de fibrilação atrial. Ecocardiograma com função sistólica do ventrículo esquerdo preservada, sem alterações segmentares, avaliação da função diastólica foi prejudicada pela arritmia, veia cava normodistendida. Sobre o caso clínico acima, o risco cardioembólico baseado na pontuação do CHA2DS2-VASC é:

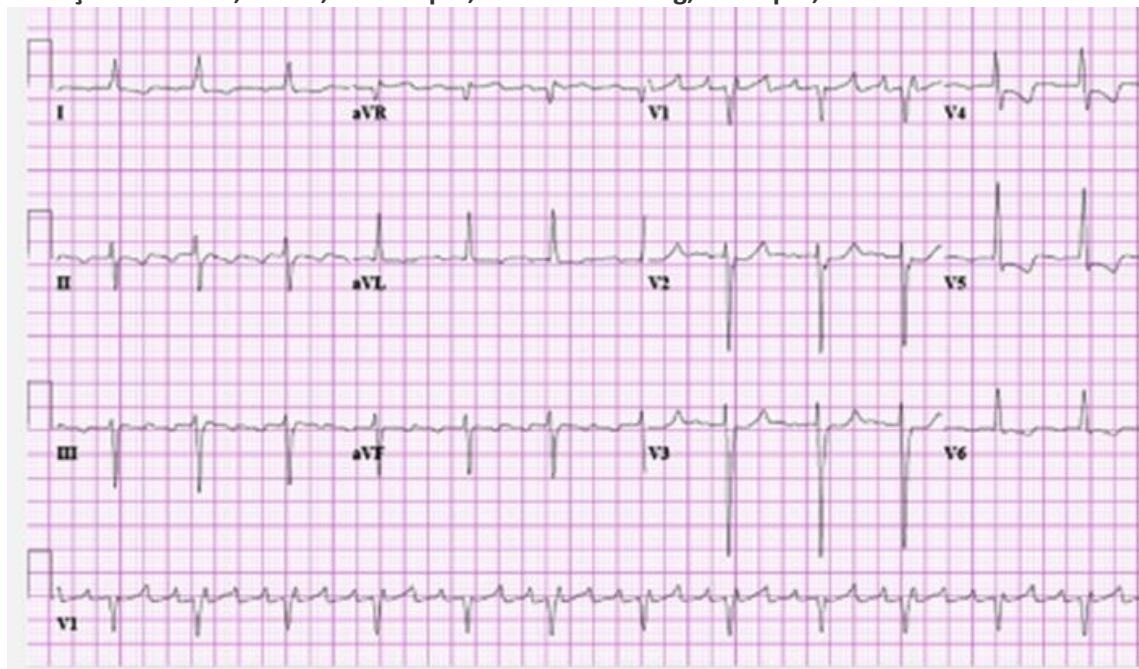
4

3

2

1

Homem, 55 anos, portador de cardiopatia reumática com troca valvar aórtica e mitral, a última delas ocorrida há 10 anos, é trazido ao serviço de emergência com queixa de palpitações e inchaço. Ao exame, lúcido, FC 250bpm, PA 100x60mmHg, FR 24ipm, SatO2 95%. Realizado ECG.



O diagnóstico eletrocardiográfico é:

Flutter atrial

Fibrilação atrial

Taquicardia sinusal

Taquicardia supraventricular

Mulher, 64 anos, é hospitalizada com queixa de “pressão no peito e fadiga por mais de 2 meses com agravamento nos últimos 3 dias”. História pregressa de colecistectomia há 10 anos. Ao exame físico: afebril, 18 irpm, FC de 46 bpm e pressão arterial de 136/92 mmHg. Ao exame, pulso de baixa amplitude e com ascensão lenta, ortopneia, sopro cardíaco mesotelessistólico com irradiação para a fúrcula esternal, crepitações em ambas as bases pulmonares com discreto edema nos membros inferiores. ECG com bradicardia sinusal e exames laboratoriais mostraram peptídeo natriurético pró-cerebral N-terminal (NT-proBNP) > 25000 pg/mL, Troponina I (TnI) 0,12 µg/L. Relata que normalmente sua pressão arterial é próxima de de 95/60 mmHg.

A lesão orovalvar mais provável é a:

estenose aórtica

insuficiência aórtica

estenose mitral

insuficiência mitral

Paciente de 22 anos, foi encontrado desacordado sendo encaminhado à emergência após desentendimento familiar. Apresentava rebaixamento do nível de consciência (Escala de Coma de Glasgow: 3/15), pupilas puntiformes, sialorreia intensa, broncoespasmo e bradicardia sem hipotensão. Optado por proceder intubação orotraqueal e instalação de ventilação mecânica invasiva. O quadro clínico descrito é mais sugestivo de intoxicação por:

organofosforado

lítio

carbamazepina

antidepressivo tricíclico

Homem, 72 anos, com antecedentes de síndrome demencial e hiperplasia benigna da próstata, interna na UTI por queda da própria altura e fratura de quadril. Realizada artroplastia total de quadril sem intercorrências. No segundo dia de internação, durante a reavaliação do enfermeiro, antes da passagem de plantão, ele nota que o paciente apresentava agitação motora. Ao exame, restrito ao leito, monitorizado, afebril, FC 85bpm, FR 22irpm, PA 145x85mmHg, SpO2 97%, diurese sob cateter vesical de demora (CVD), sem esforço respiratório. Ao abordá-lo, verifica que o paciente está confuso e desorientado no tempo. Mobiliza os 4 membros sem déficit motor. Glicemia capilar de 92mg/dl.

A conduta a seguir mais apropriada será:

realizar o CAM – ICU (Confusion Assessment Method for Intensive Care Unit) e confirmado o diagnóstico de delirium, tentar medidas não farmacológicas como abrir as cortinas, retirar CVD, associadas ao tratamento da dor, se presente

prescrever 25mg de quetiapina e contenção dos membros superiores já que a sensibilidade do CAM – ICU não é elevada

realizar o CAM – ICU e confirmado o diagnóstico de delirium, prescrever contenção química com clonazepam sublingual

realizar tomografia computadorizada de crânio pela alta probabilidade de lesão neurológica aguda

**Paciente masculino, 22 anos, solteiro, previamente hígido. Deu entrada na emergência, com queixa de mal-estar, mialgia, náuseas e vômito e fotofobia com evolução de 12 horas. Durante a primeira avaliação clínica, apresentava-se letárgico e febril. Foram observadas petéquias por todo o torso, relataipalmente no tronco e nos membros inferiores. Solicitados exames laboratoriais: hematócrito 45%, leucometria 19.400mm<sup>3</sup> com bastões na periferia, plaquetas 95.000 mm<sup>3</sup>, PCR 23mg/dl. Tomografia computadorizada de crânio sem alterações agudas. Realizada punção lombar, com saída de líquido de aspecto turvo e com os seguintes resultados:**

LCR	Valor
Leucócitos polimorfonuclear	5000 células/ $\mu$ L
Polimorfonucleares	90%
Glicose	20 mg/dL
Proteína	65 mg/dL
Pressão de abertura	200 mmH <sub>2</sub> O

**A principal hipótese diagnóstica e o agente etiológico envolvido, são:**

**Meningite meningocócica/ N. meningitidis**

Empiema subdural/ S. pneumoniae

Encefalite viral/ Herpes simplex virus (HSV)

Febre das montanhas rochosas/ Rickettsia

**Homem, 56 anos, é submetido a cirurgia cardíaca por aneurisma de aorta ascendente de 5,6 cm associado a válvula bicúspide. No segundo dia de pós-operatório apresenta fibrilação atrial, sendo optado pelo controle da frequência. No sétimo dia de pós-operatório evolui com dispneia, queda da saturação de oxigênio e dor torácica. No décimo dia apresenta febre e aumento da proteína-C-reativa. Realizada tomografia de tórax e ecocardiograma transtorácico, que evidenciaram derrame pleural e pericárdico moderados. A análise do líquido pleural revela: relação proteína líquido pleural/sérica > 0.5 e a relação do LDH do líquido pleural/sérico > 0.6. A principal hipótese diagnóstica e o tratamento indicado, respectivamente, são:**

**síndrome pós-pericardiotomia/anti-inflamatório e colchicina**

pericardite viral/amantidina

embolia pulmonar com infarto pulmonar/trombectomia

insuficiência cardíaca congestiva/diurético endovenoso

Homem, 54 anos, tabagista < 20 cigarros/dia, realiza tomografia de tórax, devido a tosse persistente, que evidencia nódulo pulmonar solitário de 2.2 cm de diâmetro com borda irregular com broncograma aéreo. Não possui exames de imagem prévios. Em relação a este caso, é CORRETO afirmar que se trata de nódulo com risco:

intermediário e o exame a ser solicitado é a broncoscopia

baixo e deve-se repetir a tomografia em 1 ano

elevado e o paciente deve ser encaminhado para vídeotoracoscopia com biópsia

moderado e deve-se realizar ressonância magnética de tórax em 3 meses

Homem, 55 anos, em diálise peritoneal por insuficiência renal crônica há 10 anos com múltiplas hospitalizações por peritonite bacteriana, apresenta quadro de náuseas, vômitos, perda de peso e dor abdominal difusa. O exame físico mostra abdome distendido, com ruídos hidroaéreos diminuídos. Os exames laboratoriais mostram elevação dos níveis de creatinina e ureia. A tomografia computadorizada de abdome mostra espessamento e calcificação do peritônio, com dilatação do intestino delgado na região do mesogástrio com níveis hidroaéreos e apagamento dos contornos dessas alças, sugerindo que esteja aderida à parede anterior do abdome. O diagnóstico provável é:

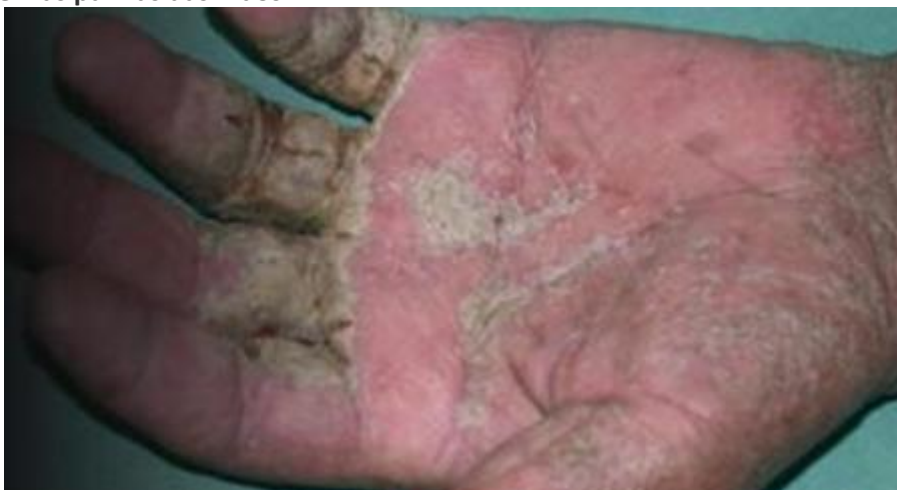esclerose peritoneal encapsulada

mesotelioma peritoneal

tuberculose peritoneal

amiloidose peritoneal

Homem, 50 anos, HIV, procura atendimento médico por queixas de prurido intenso em todo o corpo. Ele relata que o prurido é pior à noite, que o impede de dormir associado a erupção cutânea escamosa disseminada. Exame físico: linfonodomegalia cervical e erupção cutânea escamosa espessa e crostosa em todo o corpo, de maior intensidade nas plantas dos pés e nas palmas das mãos:



O tratamento recomendado para o diagnóstico é:

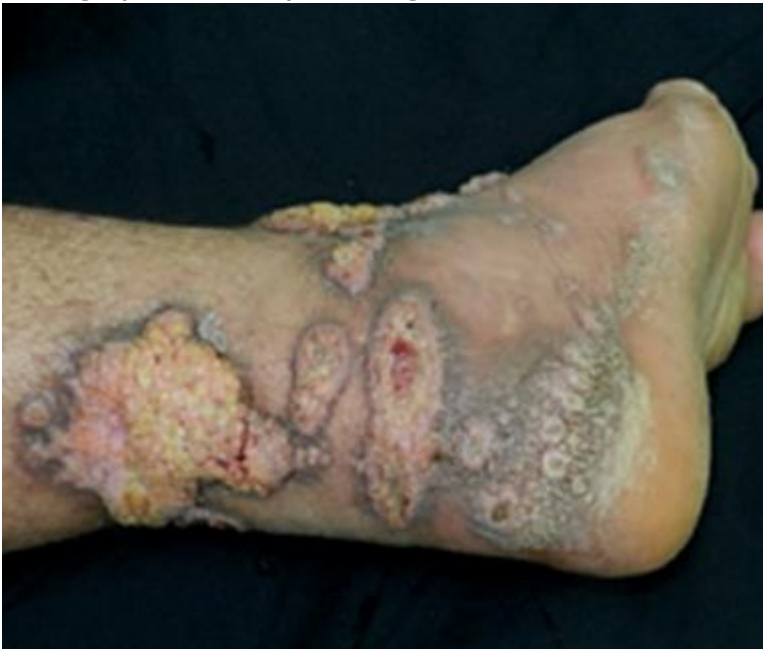agente ceratolítico + permetrina tópicos e ivermectina oral

agente emoliente + corticoide tópicos e fototerapia UV

solução antisséptica tópica e tiabendazol oral

ivermectina e metronidazol orais

**Homem, 35 anos, agricultor, proveniente do interior do estado do Amazonas, refere aparecimento de lesões ulceradas, indolores, nos membros inferiores há 7 (sete) meses, que apareceram após picada de inseto. As mesmas evoluíram com infiltração das bordas e com placas, conforme figura abaixo. Não apresentava alteração nos demais sistemas e nem sinal de imunodepressão ao exame físico. Exames laboratoriais sem alterações significativas, sorologia para HIV e hepatites negativas.**



**O provável diagnóstico é:**

leishmaniose tegumentar

tuberculose cutânea

hanseníase

úlceras tropicais

Homem, 65 anos, com fibrilação atrial não valvar e doença renal crônica em estágio 4, tem indicação de anticoagulação com novos anticoagulantes orais (NOACs). A medicação que tem o menor percentual de excreção renal e está recomendado neste caso é:

apixabana

dabigatrana

rivaroxabana

edoxabana

Mulher, 29 anos, realiza rinoplastia por achar que seu nariz era deformado e não “fotografava bem nas redes sociais” e na recuperação anestésica apresenta comportamento agressivo e agitação, ofendendo toda a equipe presente. Na consulta pós-operatória agrediu verbalmente a secretária dizendo que a equipe havia feito um “desastre em seu rosto”. Após a consulta, na qual foi acolhida e orientada pelo cirurgião plástico e equipe, foi prescrito ansiolítico leve e indicada consulta com a psicóloga da equipe. A cada dia seu comportamento tornou-se mais agressivo, obsessivo pelo cirurgião plástico, a quem passou a ameaçar. Nos atendimentos psicológicos, expressava-se com extrema ansiedade, gesticulando muito, com taquialia. Informou que, logo após a cirurgia, ainda sedada, já notou algo estranho, pois a equipe de enfermagem da clínica estava indiferente, fria e impaciente. Acreditava que seu rosto ficara deformado, que seu nariz não tinha o mesmo formato de antes, e que seus colegas de trabalho comentavam negativamente. Alegou que passou a perder várias oportunidades de trabalho como modelo fotográfica desde então. Acreditava que sua vida havia chegado ao fim, pois tornara-se um monstro após a cirurgia. Foi submetida a uma nova cirurgia plástica e após a intervenção, intercalava períodos de felicidade e gratidão com períodos de explosão e ameaças de morte a toda a equipe. Afirmava constantemente que a psicóloga estava feliz com sua infelicidade, por ter inveja da sua beleza. Foi orientada sobre a necessidade de acompanhamentos psicológico e psiquiátrico. A hipótese diagnóstica mais provável, neste caso, é transtorno de personalidade:

borderline

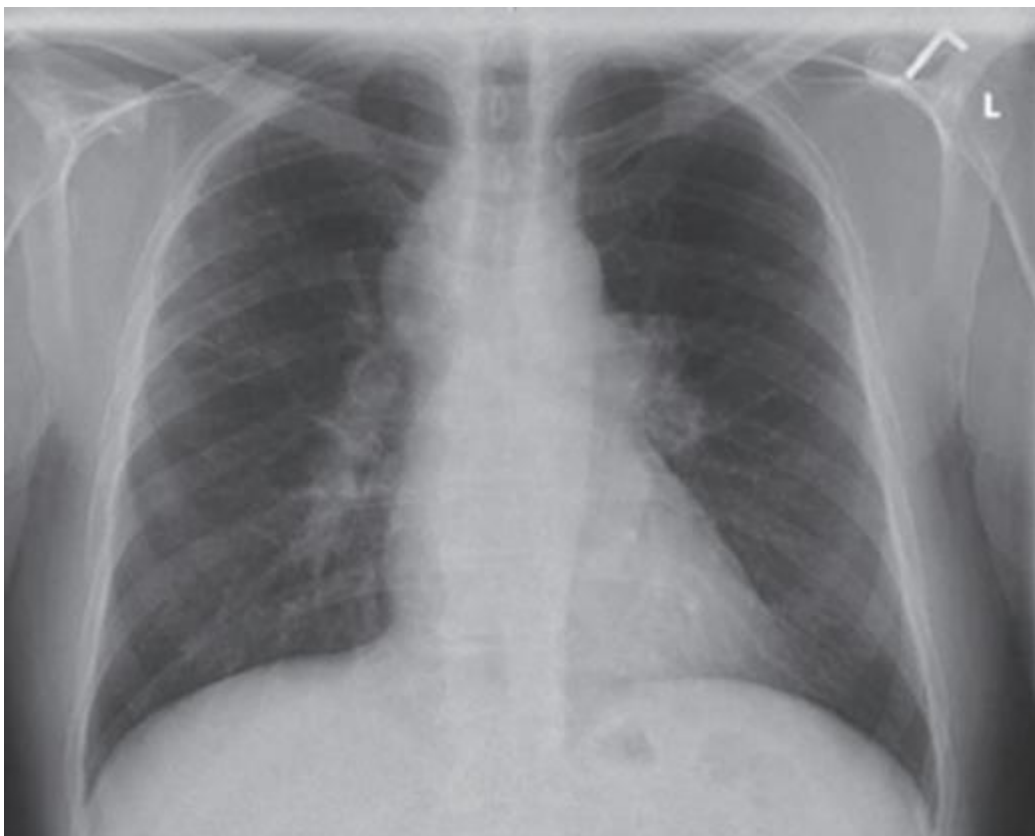esquizotípica

bipolar

secundário a estresse pós-traumático



Mulher, 25 anos, apresenta eritema nodoso, febre, mal-estar e dor nas articulações inferiores. Os exames laboratoriais mostram leucocitose, elevação da velocidade de hemossedimentação (VHS) e aumento da proteína C reativa (PCR). Realiza a radiografia de tórax:



A principal hipótese diagnóstica é:

síndrome de Lofgren

tuberculose pulmonar

linfoma

doença relacionada a IgG-4

Homem, 65 anos, apresenta dor e rigidez na região do pescoço, ombros e quadris há 2 (duas) semanas. A dor é de início súbito e piora pela manhã associada à febre baixa e fadiga. Apresenta anemia discreta, elevação do VHS e dosagem de fator reumatoide negativo. Em relação a principal hipótese diagnóstica, está descrita associação com:

arterite de células gigantes

síndrome de Sjogren

síndrome de Felty

dermatomiosite



Jovem, 19 anos, com artrite idiopática juvenil, descoberta aos 5 (cinco) anos de idade, tratada inicialmente com prednisona, naproxeno e cloroquina. Com a evolução do quadro para artrite em pequenas articulações, cotovelos, ombros, coluna cervical, joelhos e quadris, foi introduzido metotrexate (MTX) e desde então evolui com períodos de melhora e piora, com fisioterapia irregular e grande dificuldade de aderência ao tratamento por razões familiares. Após três anos foi substituído o MTX pela ciclosporina com importante melhora clínica e laboratorial. Entretanto, após dois anos parou a medicação por conta própria e o quadro voltou a piorar, sendo reintroduzido MTX (até 1 mg/kg/sem, via oral) associado a sulfasalazina (20 mg/kg/dia) com melhora gradativa. Após três anos, com o esquema acima, após quadro de infecção das vias aéreas superiores, apresenta anemia, sangramento gengival importante, dispneia e dor torácica. Exames laboratoriais: hemoglobina= 5,4 g/dL; hematócrito= 19%; leucócitos= 2.100/ $\mu$ l (1% bastonetes; 32% segmentados; 1% eosinófilos; 61% linfócitos; 1% monócitos; 4% basófilos); plaquetas= 5.000/mm<sup>3</sup>; reticulócitos= 5; TGO= 54 U/l; TGP= 47 U/l; creatinina= 0,7 mg/dL; triglicédeos = 320 mg/dL e citometria de fluxo com redução da atividade dos linfócitos T Natural Killer. Realiza mielograma: hiperplasia da série eritrocitária e megacariocítica. O diagnóstico mais provável é:

síndrome de ativação macrofágica

mediólise segmentar arterial

granulomatose com poliangite

síndrome de Behçet

Paciente com neoplasia de pâncreas em fase final de vida apresenta dor abdominal moderada em uso de tramadol 50mg 6/6h com alívio parcial da dor. Há 24 horas relata início de câimbras e sensação de formigamento e “agulhadas” na região superior do abdome associada a dor. Neste momento a melhor conduta é:

associar acetaminofeno ou anti-inflamatório não hormonal

trocar o tramadol por morfina

associar codeína

trocar o tramadol por gabapentina

Homem, 74 anos, com câncer de pulmão metastático avançado é admitido em uma unidade de cuidados paliativos, a pedido da família que está ciente da gravidade e da irreversibilidade do quadro, com dispneia grave. O paciente apresenta quadro clínico irreversível, com prognóstico de vida estimado em poucas semanas. Em relação ao manejo da dispneia grave, está indicado o uso de:

morfina

oxigênio guiado pela oximetria e frequência respiratória

benzodiazepínicos mesmo sem a presença de ansiedade

tramadol por via inalatória

Jovem de 25 anos, previamente hígido e sem história familiar relevante, apresenta fraqueza progressiva com início há 8 anos em membros superiores e inferiores de predomínio proximal, caracterizando-se por dificuldade para subir e descer escadas, praticar esportes com frequentes quedas da própria altura. Evoluiu com dispneia aos esforços, insônia, constipação intestinal, calvície, diminuição da acuidade visual, e dificuldade de soltar objetos que segurava com as mãos, sendo feito o diagnóstico de síndrome do pânico (SIC). Exame neurológico evidencia falta de expressão facial, ptose e paresia facial periférica bilateral, atrofia difusa da musculatura, postura ulnar das mãos e pés caídos; tetraparesia difusa 4/5, com paresia mais acentuada em membro superior direito (3/5); hiporreflexia difusa e miotomia. A hipótese diagnóstica mais provável é

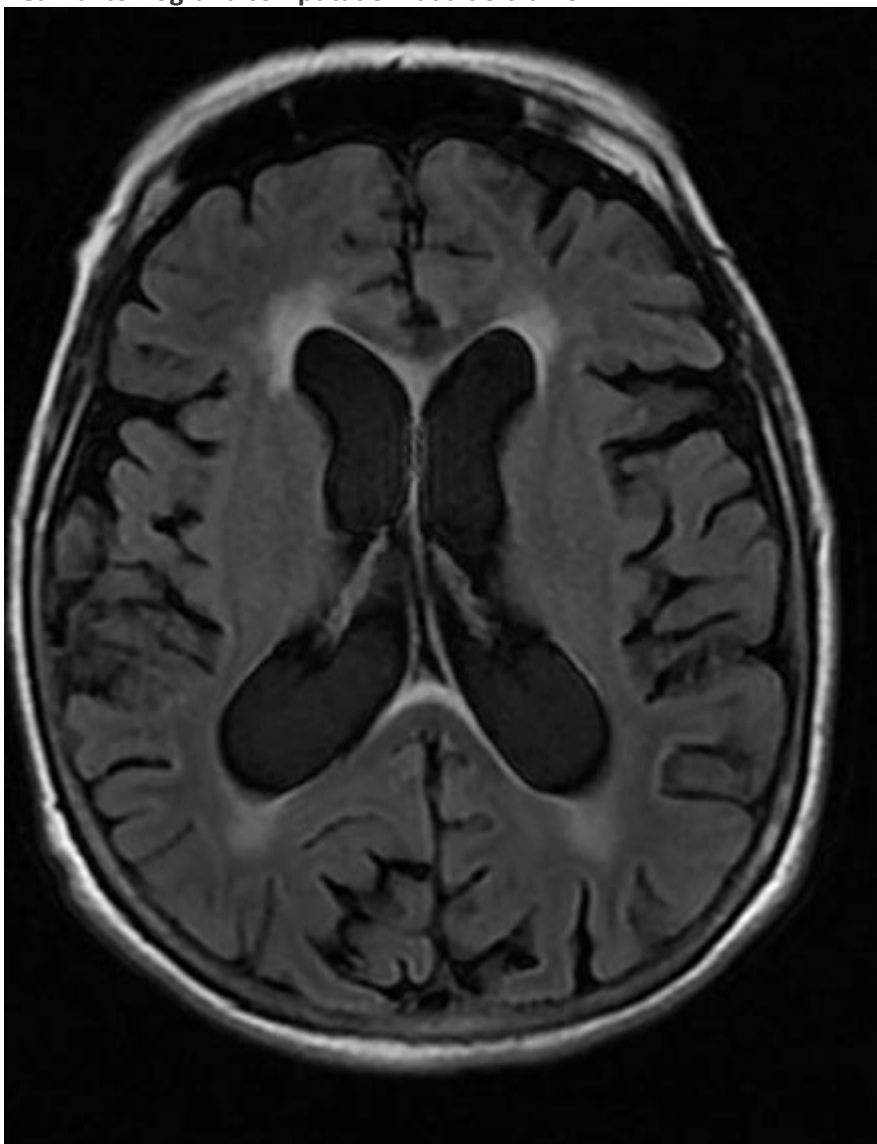
**distrofia miotônica do tipo 1 (síndrome de Steinert)**

distrofia miotônica do tipo 2

miotonia congênita

miastenia gravis

Homem, 50 anos, apresenta quadro de marcha atáxica, alterações cognitivas e incontinência urinária há 6 meses. Exame físico: marcha instável, dismetria e disdiadococinesia. Realiza tomografia computadorizada do crânio:



A hipótese mais provável para este caso é:

### hidrocefalia de pressão normal

doença de Huntington

esclerose múltipla

demência vascular

**Mulher, 45 anos, apresenta cefaleia diária há 6 meses frontal, latejante, de intensidade moderada a forte, e que dura de 4 a 8 horas. Ela usa diariamente analgésicos simples, como paracetamol ou ibuprofeno, para tratar a cefaleia, mas os medicamentos não estão mais sendo eficazes. O exame físico e os exames laboratoriais são normais. A melhor conduta é:**

### redução gradativa até a suspensão dos analgésicos

aumento progressivo da dose dos analgésicos

associar baixa dose de opiáceo aos analgésicos

manter os analgésicos e administrar oxigênio

**Mulher, 35 anos, apresenta dor facial bilateral, súbita e intensa, há 6 meses. A dor é descrita como choque elétrico e é desencadeada por estímulos inócuos, como falar, escovar os dentes ou lavar o rosto. Apresenta surdez neurosensorial no lado direito do ouvido e alterações de sensibilidade na face e no braço direito. O melhor exame complementar a ser solicitado para o diagnóstico etiológico, neste caso, é:**

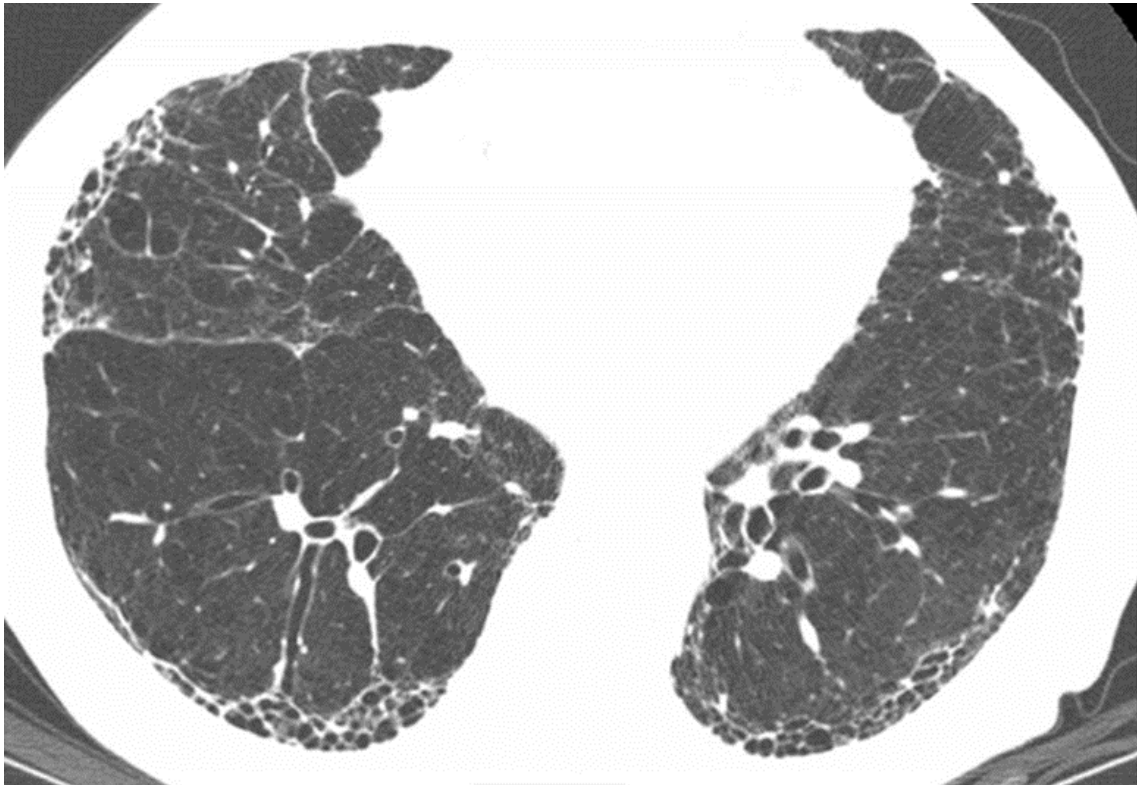
### ressonância magnética de crânio

dosagem de FAN e anti-DNA

dosagem de anticorpos (Elisa e Western blot) contra borrelia

tomografia de crânio e dosagem de HLA B51

**Homem, 68 anos, fumante por 40 anos, apresenta tosse seca e dispneia progressiva de início há dois anos. Iniciou quadro gripal com coriza e febre não aferida há uma semana evoluindo para rouquidão, piora da tosse e da dispneia. Exame físico: taquidispneico, SaTO2 = 89% em ar ambiente e ausculta pulmonar com estertores crepitantes inspiratórios difusos. Realiza a tomografia de tórax:**



O tratamento indicado, baseado na principal hipótese diagnóstica é:

pirfenidona

inibidor da enzima conversora de angiotensina (IECA)

inibidor de fosfodiesterase 4

N-acetilcisteína

Homem, 58 anos, com antecedente de traumatismo crânio encefálico (TCE), seqüela cognitiva e diabetes mellitus, é internado na Unidade de Terapia Intensiva por desidratação intensa, pneumonia broncoaspirativa, alteração do nível de consciência, aumento de escórias nitrogenadas apesar do débito urinário ser de 5.760 ml/24h ( $> 40\text{ml/kg}$ ) e hipernatremia. Exames laboratoriais evidenciam: leucocitose com desvio para a esquerda, PCR = 26,11 mg/dL, sódio = 175mmol/L, glicose = 204 mg/dL, osmolalidade urinária = 180mOsm/Kg e dosagem ADH = 0.8 pg/mL (normal = 1,00 a 3,60 pg/mL). A hipótese diagnóstica, neste caso é:

diabetes insipidus central

diabetes insipidus nefrogênico

diabetes insipidus dipsogênico

polidipsia primária

Mulher, 30 anos, sem comorbidades, em acompanhamento com ginecologista há seis meses, pois deseja engravidar o mais breve possível. Devido a queixa de cansaço e ganho de peso nos últimos quatro meses, realizou exames laboratoriais iniciais que revelaram: TSH =13,5 mUI/L (normal = 0,4 a 4,5 mU/L), T4 livre = 1,0 ng/dL (normal = 0,7 a 1,8 ng/d) e T3 livre = 2,5 pg/mL (normal = 1,2 a 4,1 pg/ml). Foi orientada a repetir os exames em três meses que mantiveram o mesmo padrão. Neste caso a melhor conduta é:

iniciar dose baixa de levotiroxina

manter a observação clínica e repetir os exames em três meses

prescrever dose alta de levotiroxina associada a triiodotironina

recomendar a investigação para hipotireoidismo secundário

Mulher, 25 anos, apresenta-se com queixa de obesidade central, fraqueza muscular, estrias avermelhadas na pele, hirsutismo, alopecia androgenética e acne. História prévia de neoplasia de mama aos 20 anos e sarcoma ósseo aos 6 anos de idade. Os exames laboratoriais mostram cortisol sérico elevado (20 µg/dL), ACTH sérico baixo (1 pg/mL) e falha na supressão dos níveis de cortisol após o teste de Liddle. A principal hipótese diagnóstica é:

carcinoma adrenal com síndrome de Li-Fraumeni

adenoma hipofisário com síndrome de Cushing ACTH-dependente

adenoma adrenal com síndrome de Cushing ACTH-independente

displasia primária nodular pigmentada das adrenais com síndrome de Cushing ACTH-independente

Na abordagem do paciente com suspeita clínica de pancreatite crônica com tomografia de abdome contrastada inconclusiva, a próxima etapa investigativa deve ser:

ressonância magnética e colangiopancreatossintografia com ou sem estimulação por secretina (sMRCP/MRCP)

ultrassonografia endoscópica com biópsia

testes funcionais pancreáticos endoscópicos (e-PFT)

laparoscopia

Mulher, 21 anos, apresenta diarreia há 6 (seis) dias, associada à dor abdominal difusa em cólica e hiporexia. Há 3 (três) dias a diarreia passou de semilíquida para líquida sem sangue ou muco, apesar do uso de próbiótico. Fez uso recente de amoxicilina, em dose terapêutica, para tratamento de sinusite, tendo concluído o tratamento há 8 dias. Histórico da Doença de Crohn na família confirmado histologicamente, sem nenhum antecedente pessoal patológico. Exame físico: abdome com distensão moderada, com peristaltismo diminuído, doloroso à palpação profunda difusamente principalmente em fossa ilíaca esquerda e sem sinais de irritação peritoneal. Os exames laboratoriais: leucócitos = 15.900 éls/mm<sup>3</sup>, com desvio à esquerda e proteína C reativa (PCR)= 13 mg/dL. Neste caso, em relação a provável hipótese diagnóstica, os exames com maior especificidade são:

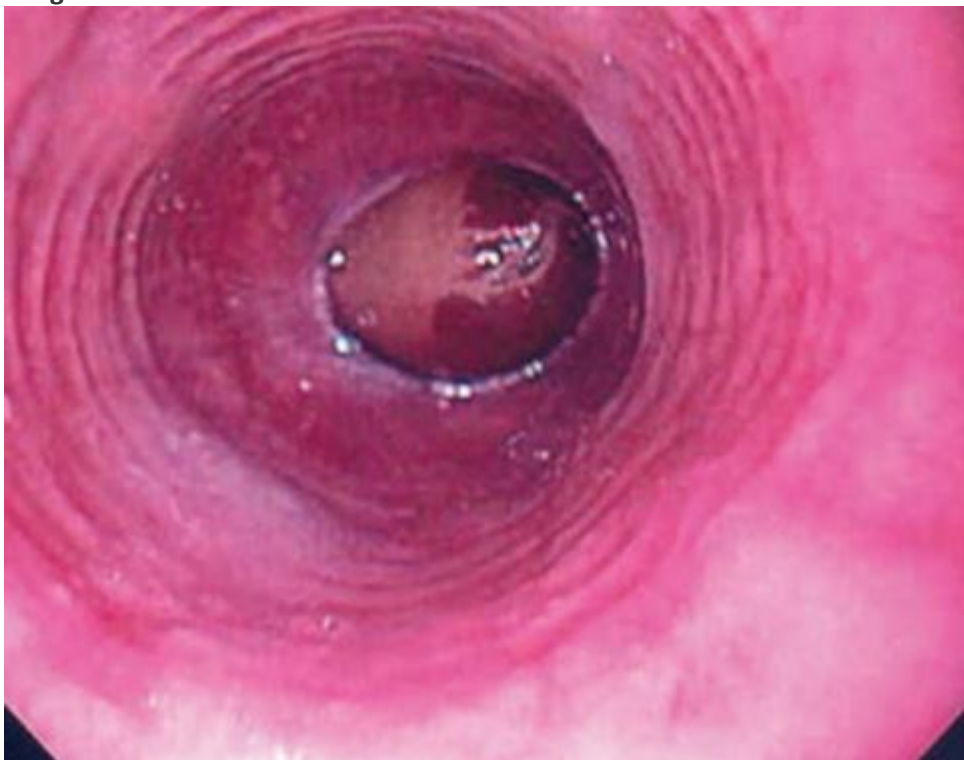cultura toxigênica nas fezes e colonoscopia

teste de aglutinação do látex e tomografia de abdome

anticorpos IgG e IgA anti-Saccharomyces cerevisiae (ASCA) e enteroscopia

cultura de fezes e angioressonância de abdome

Jovem de 22 anos, com antecedentes pessoais de rinite alérgica persistente. Aos 13 anos, iniciou queixas de mal estar e pirose com a ingestão diária de leite e derivados e teve um episódio de impacto alimentar com pedaço de carne, de resolução espontânea. Manteve ingestão de leite e derivados, embora menos frequentemente, com queixas idênticas e passou a evitar o consumo de carne. Estas queixas não foram valorizadas até os 20 anos, quando ocorreu um agravamento da sintomatologia e teve novo episódio de impactação alimentar com fruta de resolução espontânea. A Endoscopia Digestiva Alta (EDA) revela a imagem:



Em relação a principal hipótese diagnóstica, a conduta mais adequada é iniciar:

inibidor de bomba de próton, restrição dietética e corticoide tópico por via oral

sucralfato, agonistas dos receptores serotoninérgicos e fluconazol por via oral

inibidor de bomba de próton, aciclovir por via oral e indicar dilatação

sucralfato e administrar ganciclovir e glucagon intravenoso

Paciente com cirrose hepática, Child-Pugh C (10 pontos) apresenta hemorragia digestiva aguda por varizes de esôfago. É o terceiro episódio já tendo feito ligadura elástica e administração de octreotídeo anteriormente. Nestes casos deve-se considerar a indicação de:

transjugular intrahepatic portosystemic shunt (TIPS) e transplante hepático

betabloqueador venoso e repetição da ligadura elástica + octeotrídeo

balão de Sengstaken-Blakemore e somatostatina

hemotransfusão e obliteração transvenosa retrógrada ocluída por balão (B-RTO)

Homem, 37anos, apresenta febre de 38 °C com calafrios, astenia, anorexia, odinofagia e dor abdominal difusa. Cinco dias antes havia feito o primeiro ciclo de quimioterapia devido a seminoma testicular com adenopatias retroperitoneais. Exame físico: estado geral regular, febril, pressão arterial (PA) 115 x 72 mmHg, frequência cardíaca (FC) = 90 bpm, leve taquipneia. Presença de mucosite orofaríngea com ulceração na região lateral da língua sem evidências de candidíase. Aparelho respiratório sem alterações significativas. Abdome levemente distendido com dor a palpação em fossa ilíaca esquerda e hipogástrio, sem visceromegalias. Exames laboratoriais: leucócitos = 710 céls/mm<sup>3</sup> (120 neutrófilos), plaquetas= 93.000 céls/mm<sup>3</sup> e proteína C reativa =3,5 mg/dl . Exame de urina e radiografia de tórax sem alterações. O antimicrobiano mais adequado para este caso é:

piperacilina com tazobactam + vancomicina

fluconazol + vancomicina

aciclovir + piperacilina com tazobactam

cefepime + fluconazol

Mulher, 65 anos de idade, apresenta fraqueza há 6 meses com dificuldade para parestesias. Ela também relata que tem dificuldade para respirar e para engolir associada a epigastralgia. Exame físico: em regular estado geral, com massa muscular diminuída, macroglossia, púrpura periorbitária e distrofia ungueal. A ausculta cardiopulmonar é normal. Abdômen globoso, flácido, doloroso à palpação profunda em hipocôndrio direito, fígado a 5 cm do rebordo costal direito, baço impalpável. O exame neurológico revela reflexo sensibilidade diminuída nos membros inferiores (tipo bota). Exames laboratoriais: albumina sérica= 2,5 g/dL, creatinina sérica= 1,5 mg/dL, velocidade de hemossedimentação (VHS)= 100 mm/h, eletroforese de proteínas séricas= pico monoclonal de cadeia leve kappa e proteinúria de 24h= 3,4 g/24h. Ecocardiograma transtorácico: hipertrofia moderada concêntrica de VD e VE, disfunção diastólica de VE moderada, derrame pericárdico moderado sem sinais de restrição, fração de ejeção 89%. O diagnóstico mais provável é:

amiloidose sistêmica

mieloma múltiplo

esclerose lateral amiotrófica (ELA)

polimiosite



Homem, 44 anos, etilista desde os 15 anos, relata que há 1 ano e 8 meses iniciou quadro de dores abdominais importantes, mal localizadas, que o levaram a procurar diversas vezes a emergência, sendo submetido, há 5 meses, a cirurgia abdominal com diagnóstico descrito pelo paciente como aderências no intestino (SIC). Após a cirurgia, as dores abdominais persistiram principalmente após uso de álcool e passou a apresentar episódios de urina escurecida/avermelhada. Há 1 mês, após libação alcoólica, apresentou novo quadro de dor abdominal importante associada a dor em membros inferiores e superiores, de forte intensidade, seguida do surgimento de déficit motor em membros inferior direito, que evoluiu para membro inferior esquerdo no dia seguinte. Queixa, também, de perda ponderal de 12 kg no último mês, sem perda de apetite. Relata que “perdeu” um irmão com o mesmo quadro clínico. Baseado na história acima, o provável diagnóstico é:

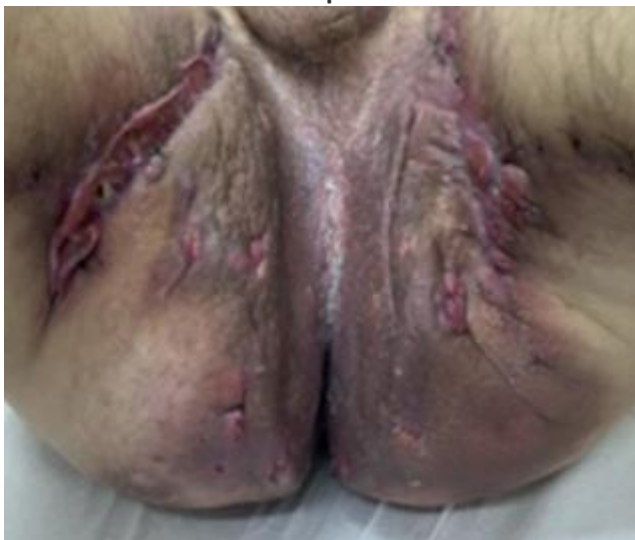porfiria intermitente aguda

intoxicação por metanol

saturnismo

hemocromatose

Homem, 56 anos, ex-obeso (cirurgia bariátrica há 5 anos) e ex-tabagista (18 maço/ano) relata que, 1 (um) ano após realizar cirurgia bariátrica, passou a apresentar múltiplos abscessos em virilha e região medial de ambas as coxas, que se tornaram recorrentes com formação de túneis e cicatrizes sem melhora com cuidados locais e antibióticos tópicos. Sem seguimento clínico até aquele momento, procurou cirurgião há 1 ano, que optou por excisão cirúrgica das lesões. Com pouca melhora do quadro e aparecimento de novas lesões, passou a apresentar transtorno de ansiedade e depressão, interferindo de forma significativa em suas atividades diárias. Ao exame físico apresenta as lesões:



A hipótese diagnóstica mais provável é:

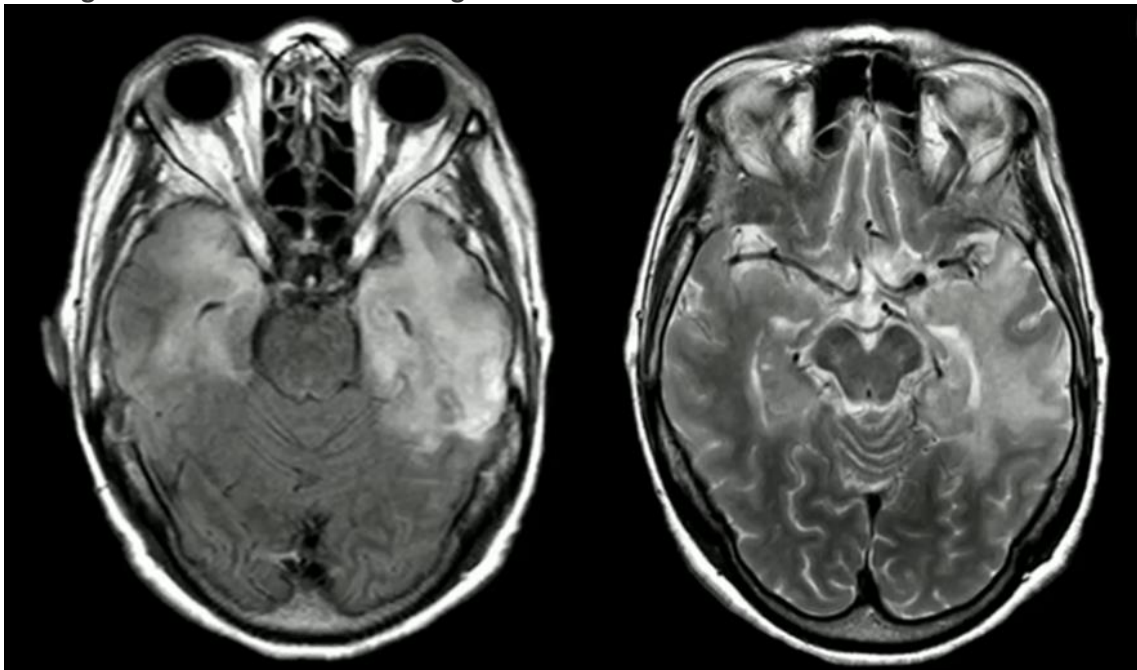
hidradenite supurativa

donovanose

actinomicose

linfogranuloma venéreo

Homem, 30 anos, apresenta quadro de febre, cefaleia, confusão mental e convulsões há 2 (dois) dias. Exame físico, apresenta-se torporoso, febril (38,5°C), desorientado e com sinais de meningismo. Realiza ressonância magnética de crânio:



O exame do líquor mostra pleocitose linfocitária e proteinorraquia. O diagnóstico provável é:

meningoencefalite herpética

meningite bacteriana

abscesso cerebral

hemorragia subaracnoidea

Homem, 35 anos, apresenta quadro febril de 3 (três) dias de duração, com cefaléia, dor retro-orbital, mialgia, artralgia e exantema. Exame físico, apresenta febre de 38,5°C, hipotensão (PA = 90/60 mmHg), taquicardia (FC = 120 bpm) e taquipneia (FR = 24 rpm). Neste caso, a conduta indicada é:

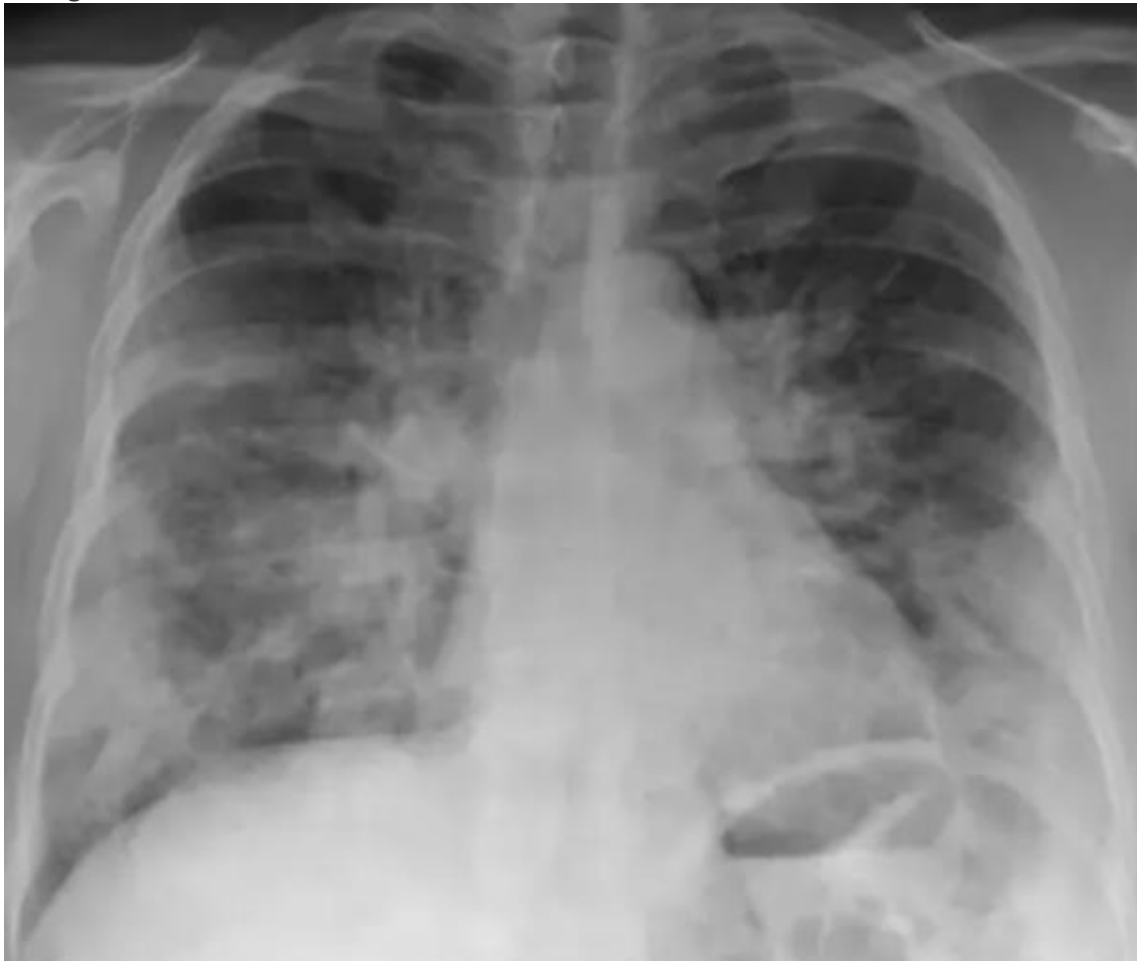reposição volêmica intravenosa

antibioticoterapia de amplo espectro

terapia antiviral

hidratação oral vigorosa

Homem, 66 anos, há 6 (seis) dias com odinofagia, mal estar geral, febre, tosse e inapetência. Fez uso de medicação sintomática, sem melhora. Há 24 horas refere dor muscular importante, principalmente em panturrilhas acompanhada de piora da tosse e persistência da febre. Exame físico: em estado geral ruim, febril, taquicárdico e normotenso. Orofaringe com hiperemia importante. Ausência de rash cutâneo. Tosse durante todo o exame clínico. Ausculta pulmonar com estertores difusos, roncocal e sibilocal. Saturação de O<sub>2</sub> = 91% em ar ambiente. Dor significativa a palpação muscular difusa pior em panturrilhas. Realiza radiografia de tórax:



Exames laboratoriais revelam, leucocitose com desvio até bastões, discreta elevação da ureia. Aumento dos níveis de CPK e presença de mioglobulinúria. Teste para COVID – negativo. Neste caso, em relação ao provável agente etiológico, a complicação extrapulmonar observada é:

**miosite pelo vírus influenza B**

fibromialgia pelo vírus da dengue

piomiosite tropical pelo estafilococos aureus

mionecrose por estreptococos piogenes

Mulher, 26 anos, não fumante, refere tosse seca e produtiva, dispneia e “chiado no peito”. Exame físico: Lúcida e orientada, FR= 27 irpm, FC= 90 bpm, leve tiragem intercostal e a ausculta pulmonar com estertores crepitantes inspiratórios difusos. Realiza espirometria que mostra os resultados:

Resultados	Previstos	Limite inferior	Pré	% Pré	Pós BD	% Pós	% variação
CVF (L)	5,12	4,15	4,74	93	5,03	98	6
VEF 1 (L)	4,59	3,76	3,13	68	3,81	70	14
VEF 1/CVF x 100	94	76	66	71	76	78	12
FEF 25-75% (L/s)	5,27	3,58	2,03	38	3,13	59	54
FEF 25-75% (L/s)/CVF x 100	100	60	43	43	62	62	45
PFE ( L/s)	8,84	8,69	7,54	85	8,34	94	11
CV (L)	5,12	4,15	4,97	97	4,96	97	0

Trata-se de distúrbio ventilatório:

obstrutivo de grau leve, com variação isolada significativa de fluxo após uso de broncodilatador, com normalização funcional

restritivo de grau moderado com discreta variação de fluxo após uso de broncodilatador

restritivo leve com fluxos supranormais

inespecífico com acentuado aprisionamento de ar e padrão pseudo-restritivo

Homem, 60 anos, com hipertensão arterial sistêmica (HAS) de longa data, refere piora dos níveis de pressão arterial, após o início, há 2 meses, de terapia com inibidor de enzima de conversão (IECA). Exame físico: PA= 180 x 100 mmHg, FC = 84 bpm e presença de estertores de finas bolhas em bases pulmonares. Exames laboratoriais revelam, comparativamente, piora das escórias nitrogenadas, com creatinina = 1,5 mg/dL e uréia = 40 mg/dL. Em relação a hipótese diagnóstica, a conduta mais adequada neste caso é:

suspender o IECA

associar diurético à terapia com IECA

substituir o IECA por antagonista do receptor de angiotensina II

trocar o IECA por agonista do receptor  $\alpha$  1

Mulher, 79 anos, raça branca, com diagnóstico de diabetes mellitus tipo 2 e hipertensão arterial, ambas bem controladas, osteoartrose, tendo necessidade de tomar analgésicos e antiinflamatórios não esteroides de forma irregular e insuficiência renal crônica (IRC) de grau IV, chega ao consultório para avaliação pós cirúrgica. Relata ter sido submetida a cirurgia para correção de fratura de colo de fêmur após queda na residência ao levantar-se da cadeira, obtendo alta há 8 dias. Possui exames complementares, anteriores a cirurgia, que revelam: densitometria óssea com valor de DMO (Densidade Mineral Óssea) do colo do fêmur igual a 0,485 g/cm<sup>2</sup>, e “score-T” de -3,1; radiografia de coluna dorso-lombar de perfil sem deformidades dos corpos vertebrais compatíveis com fraturas e exames laboratoriais: cálcio sérico = 4,75 mEq/L (4,25 – 5,25), fosfatase alcalina = 110 U/L (45 – 129), creatinina = 0,89 mg/dL (0,5 a 1,1 mg/dL), c-telopeptídeo (CTX) = 12,0 ng/mL (1,04 – 10,1), propeptídeo procólágeno tipo 1 (P1NP) = 100,3 ng/mL (18,2 – 102,3) e vitamina D (25OH) = 18 ng/mL (30 – 80). O plano terapêutico desta paciente, além da suspensão do uso de antiinflamatórios, deve ser:

**cálcio oral associado a vitamina D, fisioterapia e denosumab subcutâneo**

vitamina D, reeducação postural global e alendronato oral

cálcio oral, repouso parcial e ácido zoledrónico

cálcio oral associado a vitamina D, fisioterapia passiva e ertanecept subcutâneo

Paciente jovem, 20 anos, com episódios de pirose retroesternal acompanhada de regurgitação mais frequente durante a noite e que melhora quando faz uso de antiácido pastilha. Houve aumento da frequência dos sintomas nos últimos 2 meses que relaciona a ansiedade. Nega outros sintomas. O exame físico é normal com índice de Massa Corporal (IMC) = 23.7. Neste caso está indicado:

**tratamento medicamentoso**

jejum intermitente

endoscopia digestiva alta

phmetria 24 horas

Homem, 58 anos, obeso, hipertenso, diabético tipo II e dislipidêmico há mais de 10 anos em uso de metformina e sinvastatina irregularmente. Devido a queixas de astenia e inapetência, realizou exames laboratoriais cuja única anormalidade evidenciada foi o aumento das transaminases e gama-GT (AST=58 UI/L (limite superior: 28), ALT= 53 UI/L (limite superior: 45), fosfatase alcalina= 151 UI/L (limite: 120) e gama-GT= 36 UI/L (limite: 29). Exame físico: lúcido e orientado, corado e anictérico. Abdome globoso, sem ascite com hepatimetria de 14 cm (lobo direito) e 9 cm (lobo esquerdo) indolor. Traube livre. Ultrassonografia abdominal demonstra fígado de dimensões aumentadas, ecogenicidade aumentada, textura heterogênea, superfície nodular. É encaminhado para a biópsia hepática cujo laudo revela: esteatose vacuolar com balonização de hepatócitos na zona 3. Infiltrado inflamatório de polimorfonucleares mais importante que em 1, podendo estar associado a fibrose pericelular na zona 3. Inflamação portal discreta a moderada. O tratamento indicado, neste caso, é:

**pioglitazona**

metifformina

estatinas

vitamina E

Mulher, 28 anos, com diagnóstico de anorexia nervosa e depressão. Peso= 34 kg (altura= 1.60m) e IMC 12.9 Kg/m<sup>2</sup>. Exame físico: sonolência e pouco comunicativa, pele e fâneros, respectivamente, fina e rarefeitos, com perda de dentes. Restante do exame físico sem alterações significativas para o quadro clínico apresentado. É internada para tratamento nutricional e ajuste do tratamento psicofarmacológico. Após 2 (duas) semanas, apresenta desorientação e desatenção, nistagmo lateral com paralisia conjugada da mirada horizontal e ataxia da marcha. Realiza ressonância magnética de crânio que revela lesões periventriculares ao redor do terceiro ventrículo, aqueduto e quarto ventrículo com petéquias hemorrágicas e hipersinal dos corpos mamilares. De acordo com o provável diagnóstico, a conduta inicial deve ser:

administrar tiamina

infundir glicose hipertônica

interromper o suporte nutricional

administrar vitamina B12

Jovem de 22 anos, com histórico de dermatite atópica e histórico negativo para doenças autoimunes, apresenta petéquias e equimoses pelo corpo (membros inferiores e mucosa labial), menorragia sem demais alterações no exame físico. Está em uso de sulfametoxazol/trimetoprima para infecção urinária baixa. A contagem de plaquetas é de 43.000 células/mm<sup>3</sup>. A conduta a ser tomada é:

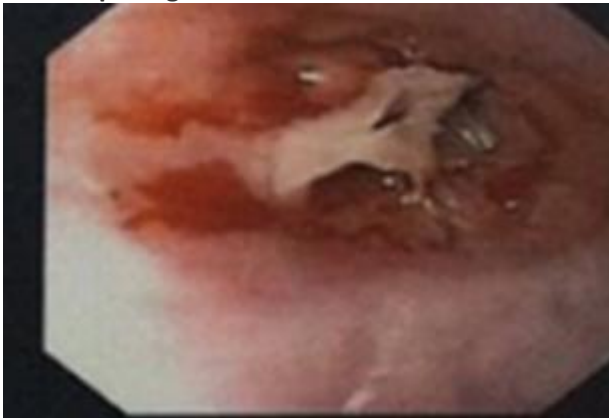
suspensão do medicamento

transfusão de plaquetas

administração de corticoterapia

infusão de imunoglobulina

Mulher, 50 anos, apresenta queixa de fadiga, tontura e cefaleia há 6 (seis) meses. Ela também relata que tem dificuldade para engolir alimentos sólidos. Exame físico: regular estado geral, com mucosas pálidas. Presença de estomatite angular. A ausculta cardiopulmonar é normal. O exame neurológico é normal, exceto por disfagia para alimentos sólidos. Exames laboratoriais: hemoglobina= 8 g/dL, hematócrito= 28%, plaquetas= 150.000/mm<sup>3</sup>, leucócitos= 5.000/mm<sup>3</sup>, ferro sérico= 30 mcg/dL, transferrina sérica= 1,2 g/dL, capacidade total de ligação ao ferro= 300 mcg/dL e saturação de transferrina= 20%. Realiza endoscopia digestiva alta:



O diagnóstico provável é:

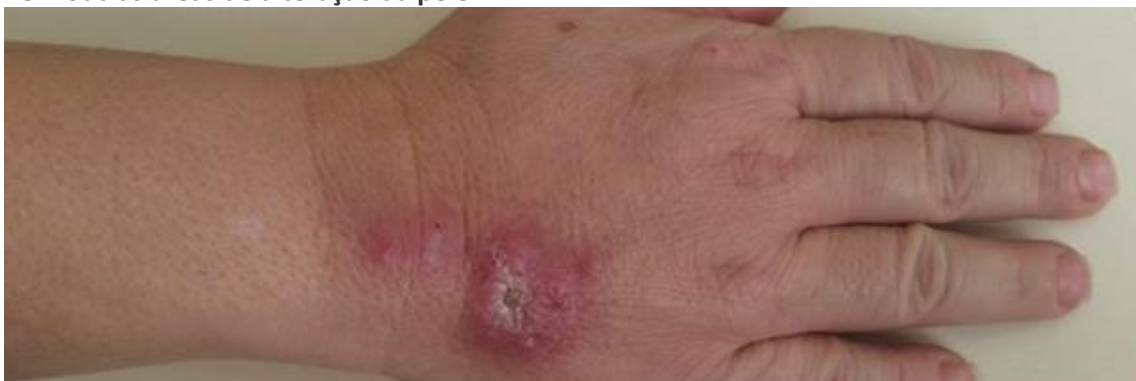síndrome de Plummer Vinson

hemocromatose

esôfago de Barrett

esofagite herpética

Mulher, 60 anos, moradora do Rio de Janeiro, diabética tipo 2 e hipertensa em uso de metformina e enalapril, é atendida no ambulatório devido a presença de lesões na mão direita (Fig abaixo). O quadro teve início há 1 (um) mês, quando notou presença de rubor na mão direita que evoluiu com nodulação e zonas de ulceração, crostas e exsudado purulento. Referia, ainda, que, cerca de 2 semanas antes do aparecimento da lesão, sofrera um traumatismo causado por arranhadura do gato do vizinho. Exame físico: Afebril, bom estado geral, Pressão arterial (PA) = 130 x 90 mmHg. Presença de lesões inflamatórias, algumas nodulares e outra de bordos elevados e irregulares com áreas de ulceração crostosa com pouco exsudato purulento. Não foram identificadas adenopatias loco-regionais à palpação, nem outras áreas de alteração da pele.



A hipótese diagnóstica mais provável é:

esporotricose

talaromicose



nocardiose

paracoccidioidomicose